

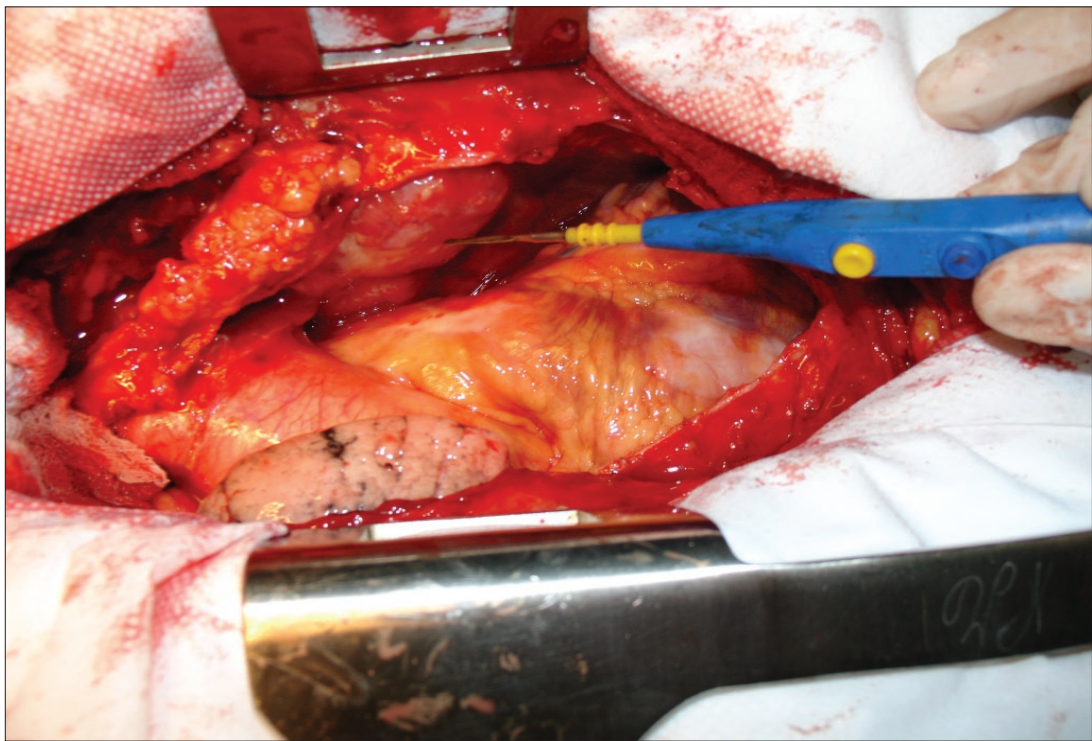
IMÁGENES DEL CASO ANTERIOR

► ¿QUÉ HARÍA USTED?

Caso presentado en el número anterior: Volumen 8, Número 3, Septiembre - Diciembre 2010, Páginas 133 y 134.

www.raccv.caccv.org

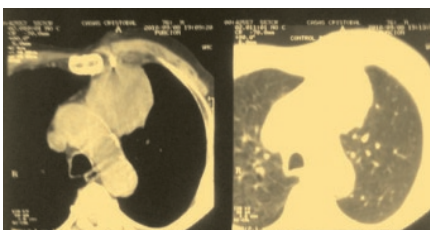
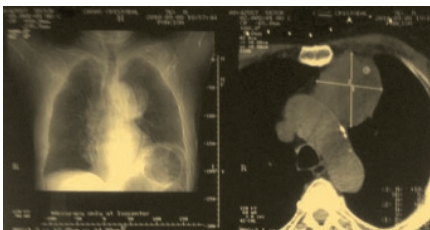
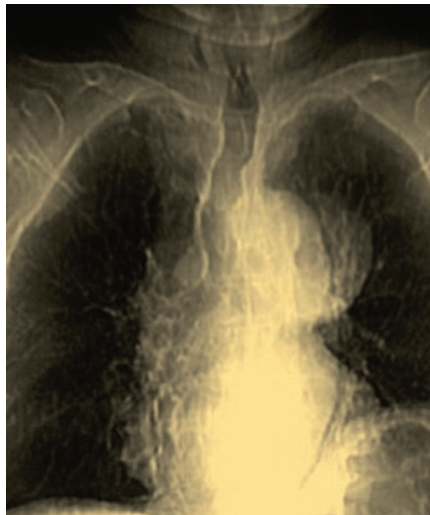
Agradecemos al Dr. José Luis Ameriso por su aporte científico.



Antes de realizar la intervención quirúrgica se consideró que se trataba de un timoma ubicado en el mediastino pero resultó ser un cáncer de pulmón el cual simulaba ser un timoma por su imagen en los estudios prequirúrgicos. Lamentablemente estaba tan extendido que resultó imposible resecarlo en su totalidad.

Conclusión diagnóstica: Carcinoma adenoescamoso de pulmón, grado 3 con extensas áreas de necrosis en una masa compacta con compromiso mediastinal y pleural extensivo, midiendo 10 cm. de diámetro máximo. Recuento mitótico: 48 mitosis en 10 cma. **Invasión vascular:** presente. Márgenes de la pieza comprometidos. No se identifica límite bronquial ni pedicular. No se obtiene ganglios linfáticos en la disección de la pieza.

Estadio: pT4; pNX, pMX.



Imágenes de la presentación del caso en el número anterior.

