

ARTÍCULO DE REVISIÓN

► TRATAMIENTO EN LA DISECCIÓN AÓRTICA TORÁCICA CON PRÓTESIS ENDOVASCULAR

AUTORES:

DRES. I. AKIN / S. KISCHE / T.C. REHDERS / H. INCE / C. A. NIENABER

HEART CENTER ROSTOCK, DEPARTAMENT OF INTERNAL MEDICINE I, UNIVERSITY HOSPITAL ROSTOCK, ROSTOCK SCHOOL OF MEDICINE, ERNST- HEYDEMANN- STR. 6, 18057, ROSTOCK, ALEMANIA.

Recibido: Febrero 2011

Aceptado: Marzo 2011

Correspondencia: Christoph A. Nienaber, MD, PhD

Heart Center Rostock / Department of Internal Medicine I

University Hospital Rostock / Rostock School of Medicine

Tel.: +49 (0)381 494 77 03 / Fax: +49 (0)381 494 77 02

Ernst-Heydemann-Str. 6 / 18057 Rostock, Germany

Correo electrónico: christoph.nienaber@med.uni-rostock.de

PROPÓSITO DE LA REVISIÓN

La disección aórtica es una condición altamente letal pero poco común, con un promedio de mortalidad de 1–2% por hora dentro de las primeras 24 horas cuando la aorta ascendente se encuentra afectada, continuando dentro del ámbito quirúrgico. Sin embargo, para el tratamiento de la disección aórtica Tipo B, las técnicas endovasculares no sólo se hallan disponibles sino que también son muy populares. Esta revisión centraliza su atención tanto en las indicaciones corrientes como en los resultados del tratamiento de endoprótesis endovascular en la disección aórtica.

HALLAZGOS RECIENTES

Las disecciones aórticas de Tipo B no complicadas deberían tratarse en forma médica y controlarse para que no se produzca una expansión retrasada, que ocurre en el 20% al 50% de los pacientes en 4 años. Se debería considerar al tratamiento endovascular dentro del escenario de las complicaciones inminentes o actuales, por ejemplo, cuando el diámetro de la aorta excede los 55 a 60 mm., en el caso de un dolor o presión arterial incontrolables, ante evidencia de un síndrome de malperfusión o bien frente a un rápido crecimiento del aneurisma disecante (>1 cm/año). En las disecciones aórticas Tipo B agudas o crónicas, el tratamiento endovascular puede surgir como una alternativa atractiva ante una cirugía a cielo abierto. Sin embargo, en la disección aórtica Tipo B crónica no complicada, el tratamiento endovascular fracasó en lo que respecta a mejorar los resultados, si se lo compara con el tratamiento médico óptimo dentro de los 2 años, a pesar de la remodelación aórtica.

RESUMEN

El tratamiento de endoprótesis endovascular para la disección aórtica aparece con buenos resultados a mediano tiempo. Las posteriores indicaciones, por ejemplo, tanto la disección del arco aórtico como las disecciones aórticas agudas no complicadas se encuentran bajo estudio.

Palabras claves: Disección aórtica. Indicación. Endoprótesis. Malaperfusión.

RESUMO

TRATAMENTO NA DISSECÇÃO AÓRTICA TORÁCICA COM PRÓTESE ENDOVASCULAR

O tratamento de endoprótese endovascular para a disseção aórtica aparece com bons resultados a médio prazo. As posteriores indicações, por exemplo, tanto a disseção do arco aórtico quanto as disseções aórticas agudas não complicadas se encontram sob estudo.

Palavras chaves: Disseção aórtica. Indicação. Endoprótese. Má perfusão.

ABSTRACT

TREATMENT OF THE THORACIC AORTIC DISSECTION WITH STENTS

Endovascular stent-graft therapy for aortic dissection is emerging with good midterm results. Further indications, i.e. aortic arch dissection and uncomplicated acute aortic dissections, are under evaluation.

Key words: Aortic dissection. Indications. Stent. Malperfusion.

INTRODUCCIÓN

La disección aórtica es poco frecuente pero altamente letal con una incidencia de 3 a 8 casos por cada 100.000 personas(1,3). Alrededor del 0.5% de los casos con dolor de pecho o de espalda sufren una disección aórtica o de sus precursores(4). Dentro de los 14 días del comienzo de la disección aórtica, se la considera aguda convirtiéndose en crónica cuando supera los quince días. A esta distinción arbitraria se la está cuestionando en la actualidad y se espera que pueda reemplazarse por mejores parámetros. Es dos veces más frecuente que los hombres se encuentren

afectados por una disección aórtica aguda que las mujeres, de las cuales un 60% de se clasifican como proximales (Tipo A) y el 40% como distales (Tipo B) de acuerdo con la clasificación de Stanford(1). Los datos históricos de una disección aórtica, sin tratar de la aorta ascendente, muestran un promedio de mortalidad de 1-2%/h dentro de las primeras 24 horas, resultando un promedio de mortalidad de hasta 50-74% en la fase aguda(1,2). La disección aguda Tipo B –cuando no es complicada– es menos frecuente que sea letal, con promedios de supervivencia en aquellos pacientes tratados médicamente del 89% en un mes, 84% en un año y de hasta 80% den-

tro de los 5 años(1,5). Sin embargo, aquellos pacientes, ya sea con complicaciones agudas o tardías –incluyendo a la falla renal, a la isquemia visceral o con rotura contenida–, con frecuencia, requieren de una reparación urgente con una mortalidad que aumenta al 20% en el día 2 y de 25-50% en 1 mes(1). Similar a la disección de Tipo A, la edad avanzada, la rotura, el *shock* y la malperfusión son predictores independientemente importantes de la mortalidad temprana en la disección de Tipo B(6-9).

INDICACIÓN PARA LA REPARACIÓN CON ENDOPRÓTESIS EN LA DISECCIÓN AÓRTICA DE TIPO B

Tanto la morbilidad como la mortalidad perioperatoria significativa en la disección de Tipo B complicada y aguda han llevado a conceptos terapéuticos alternativos. En la repara-

ción aórtica endovascular torácica (TEVAR) la disección se halla por fuera de las indicaciones que los fabricantes proponen, ya que la Food and Drug Administration (FDA) de los Estados Unidos sólo la aprobó para la enfermedad aneurismática de la aorta. El curso natural de la disección de la aorta se encuentra determinado por dos elementos, es decir, por complicaciones tempranas o por eventos tardíos. En la fase aguda, se ha demostrado que TEVAR evita la ruptura inminente y alivia a la mala-perfusión dinámica. El beneficio a largo plazo parece ser la trombosis de la falsa luz, mitigando no sólo al riesgo aneurismático sino también a la ruptura subsiguiente.

En el escenario de las indicaciones de cirugía a cielo abierto en la disección crónica tales como el dolor intratable, la expansión rápida de la falsa luz, el diámetro por encima de 55 mm. y signos, ya sea debido a una ruptura inminente o bien de una malperfusión distal, se han convertido (o considerado) in-

Surgery
Type A aortic dissection
Acute type B dissection complicated by
Retrograde extension into the ascending aorta
Dissection in fibrillinopathies (e.g. Marfan-syndrom, Ehlers-Danlos-Syndrom)
Medical
Uncomplicated acute type B dissection
Stable isolated aortic arch dissection
Uncomplicated chronic type B dissection
Interventional
Unstable acute / chronic type B dissection
Malperfusion
Rapid expansion (>1cm/year)
Critical diameter (≥5,5cm)
Refractory pain
Type B dissection with retrograde extension into the ascending aorta
Hybrid procedure for extended type A aortic dissection

Tabla 1. Distribución de la diferencia de las estrategias terapéuticas en la disección aórtica.

dicadores para el uso de la endoprótesis en la disección de Tipo B(2,8,9)(Tabla 1). Aún en algunos casos de disecciones de Tipo A retrógradamente extendida, es factible TEVAR como un medio primario para sellar la entrada o bien como un paso secundario después de la reparación a cielo abierto de la aorta ascendente. La cirugía a cielo abierto puede incluir una trompa de elefante, o bien, la transposición de los vasos del arco a fin de permitir zonas óptimas para la terminación de la endoprótesis en un enfoque híbrido(10). Generalmente, la paraplejía de la endoprótesis parece ser una complicación rara (0.8%) pero se sabe relacionar con la extensión de la cobertura aórtica (>20 cm.), al uso de varias endoprótesis, y a las aortas operadas previamente (11).

DISECCIÓN AÓRTICA DE TIPO B AGUDA Y ESTABLE

Aquellos pacientes con sospecha de disección aórtica aguda se deberían internar en el Servicio de Terapia Intensiva y luego ser sometidos a una evaluación diagnóstica sin retraso. Las prioridades iniciales son: la reducción de la presión sanguínea a 100 a 120 mm/hg con un ojo en la atención a la función renal, y el alivio del dolor, lo cual se obtiene por medio del sulfato de morfina y por agentes beta bloqueantes ya sea con o sin drogas vasodilatadores tales como el niotroprusiato de sodio en una dosis de 0.3 µg/kg/min o por medio de inhibidores de la enzima convertidora de angiotensina (Tabla 2). Adicionalmente, se debe mantener baja la frecuencia cardíaca, por debajo de los 60 latidos por minuto, lo cual disminuye en forma significativa los even-

Name	Mechanism	Dose	Cautions / contraindications
Esmolol	Cardioselective beta-1 blocker	Load: 500 µg/kg IV Drip: 50 µg kg ⁻¹ min ⁻¹ IV. Increase by increments of 50 µg/min	- Asthma or bronchospasm - Bradycardia - 2nd- or 3rd-degree AV block - Cocaine or methamphetamine abuse
Labetalol	Nonselective beta 1,2 blocker Selective alpha-1 blocker	Load: 20 mg IV Drip: 2 mg/min IV	- Asthma or bronchospasm - Bradycardia - 2nd or 3rd degree AV block - Cocaine or methamphetamine abuse
Enalaprilat	ACE inhibitor	0.625-1.25 mg IV q 6 hours. Max dose: 5 mg q 6 hours.	- Angioedema - Pregnancy - Renal artery stenosis - Severe renal insufficiency
Nitroprusside	Direct arterial vasodilator	Begin at 0.3 µg kg ⁻¹ min ⁻¹ IV. Max dose 10 µg kg ⁻¹ min ⁻¹	- May cause reflex tachycardia - Cyanide/thiocyanate toxicity - especially in renal or hepatic insufficiency
Nitroglycerin	Vascular smooth muscle relaxation	5-200 µg/min IV	- Decreases preload - contraindicated in tamponade or other preload-dependent states - Concomitant use of sildenafil or similar agents

Tabla 2. El tratamiento médico inicial en la disección aórtica.

tos adversos secundarios (expansión aórtica, disección aórtica recurrente, la rotura aórtica y/o la necesidad de una cirugía aórtica) en la disección aórtica Tipo B, cuando se la compara con una frecuencia cardiaca de más de 60(12). Una vez que se ha conseguido una presión sanguínea estable y el alivio del dolor, un paciente con disección aórtica Tipo B no complicada puede ser dado de alta (generalmente es dentro de los 14 días) y se le debería suministrar drogas orales y un seguimiento no sólo clínico sino también de imágenes a los 3, a los 6 meses y luego anualmente. En el *International Registry of Aortic Dissection (IRAD)*, en

384 pacientes con disecciones Tipo B, al 73% se los trató médicamente con una mortalidad en el hospital del 10%(1,13). Los promedios de supervivencia a corto plazo fueron de un 91% en un mes y del 89% al año. El promedio de supervivencia más prolongado informado con tratamientos médicos varían entre el 60% y el 80% de los 4 a los 5 años y es de alrededor del 40% al 45% a los 10 años(1,2,13). Nuevamente, los predictores de la mortalidad temprana fueron la malperfusión, la hipotensión, la falta de dolor ya sea en el pecho o abdominal y la trombosis parcial de la falsa luz(14). Los efectos beneficiosos potenciales de la im-

Author	Year	n	Technical Success (%)	Paraplegia (%)	Mortality (%)	Follow-up (month)
Acute complicated type B dissection						
Bortone (46)	2004	43	100	0	7	21
Dialetto (29)	2005	28	97	n.a.	10.7	18.1
Eggebrecht (47)	2006	609	98	0.8	11.2	24
Xu (48)	2006	63	95	0	10.6	48
Verhoye (25)	2008	16	100	0	27	36
Fattori (20)	2008	66	100	3.4	10.6	1
Szeto (49)	2008	35	97.1	2.8	2.8	18
Khoynezhad (24)	2009	28	90	n.a.	18 (1y) 22(5y)	36
Alves (23)	2009	106	99	1.8	18 (acute AD) 7 (chronic AD)	35.9
Parsa (50)	2010	55	100	2	37 (overall) 6 (aorta-related)	14.4
Chronic type B dissection						
Nienaber (7)	1999	12	100	0	0	12
Kato (37)	2001	15	100	0	0	24
Eggebrecht (42)	2005	28	100	0	13.6	12
Jing (44)	2008	35	100	0	7.6	48
Guangqi (43)	2009	49	77.6	0	4.8	14.4
Kim (38)	2009	72	87	0	8.2	43
Nienaber (39)	2009	72	95.7	2.8	11.1 (overall) 5.6 (aorta-related)	24

Tabla 3. Resultados de la endoprótesis vascular implantación en diferentes condiciones clínicas (AD: disección aórtica).

plantación temprana de una endoprótesis se encuentra expresado en el estudio DANCAB (*Acute Uncomplicated Aortic Dissection Type B: Evaluation Stent-Graft Placement or Best Medical Treatment Alone*)(15).

DISECCIÓN AÓRTICA DE TIPO B AGUDA E INESTABLE

Alrededor del 30 al 42% de las disecciones aórticas de Tipo B agudas se complican, como se demuestra, ya sea por la inestabilidad hemodinámica o bien por la isquemia vascular periférica(13); y tienen un resultado impredecible. Tanto la isquemia aguda del miembro inferior como la visceral se han reportado en el 30% al 50% de los casos; el síndrome de malperfusión se produce frecuentemente con las disecciones extendidas con una mortalidad de entre el 50% y el 85% de los casos si no se trata(5,16). Sin embargo, la mortalidad operativa en pacientes con disección aórtica aguda por isquemia renal se ha informado en alrededor del 50% y del 88% en casos con malperfusión mesentérica(17,18). Más recientemente, el manejo quirúrgico a cielo abierto de la disección aórtica aguda de Tipo B informó una mortalidad de los pacientes internados del 22.4%(19). Contrariamente, de 571 pacientes con disección aórtica aguda de Tipo B en IRAD, 390 fueron tratados médicamente; entre los restantes 125 casos que fueron complicados, 59 se sometieron a una cirugía común a cielo abierto y 66 se encontraron sujetos a TEVAR. En este caso, la mortalidad en lo que respecta a los pacientes internados fue significativamente más baja con TEVAR que después de la cirugía a cielo abierto (10.2% vs 33.9%; $p=0.002$) (Figura 1) (20). Por lo tanto, TEVAR se transformó en una alternativa atractiva para la cirugía en lo que concierne a la corrección de las complicaciones isquémicas. Por lo general, la oclusión de la endoprótesis de un sitio de entrada resulta en la trombosis de la falsa luz y en un flujo predominante a la luz verdadera, normalizando la perfusión distal y restaurando la permeabilidad de la rama del vaso(14,21) (Figura 2). El concepto de PETTICOAT (*Provisional Extension to Induce Complete Attachment*) considera la idea de extender la endoprótesis distalmente mediante

el uso de *stents* de metal de celdas abiertas hasta que la malperfusión distal se corrija(22).

Con este concepto, por lo general, no se necesitan ni de las maniobras de la fenestración aórtica ni de la revascularización con ramas, ya que frecuentemente quedan casi obsoletas. La disección aórtica complicada de Tipo B tratado con TEVAR con un tiempo de seguimiento promedio de 35.9 ± 28.5 meses, tuvo un promedio de éxito técnico del 99% y un éxito clínico del 83%(23). Los promedios de sobrevida tardíos fueron más altos que el 80% a los 2 años; la mortalidad para los pacientes internados (6.6% vs. 3.3%; $p=0.6$); éxito clínico (75.5% vs. 82%; $p=0.47$), la conversión quirúrgica (8.8% vs. 3.3%; $p=0.39$) así como también la mortalidad tardía (18% vs. 7%; $p=0.2$) no fueron diferentes entre la disección Tipo B aguda y la crónica. Otros informaron un promedio de sobrevida general del 82% y del 78% en 1 y en 5 años de seguimiento, respectivamente, y una obliteración completa de la falsa luz en el 88% (24) o bien una mortalidad temprana del 25% sin fallecimientos tardíos y un promedio de sobrevida de 5 años de 73% (25) (Tabla 3). Además, recientemente un meta análisis resumió que de 942 pacientes de 29 estudios mostraron una mortalidad hospitalaria del 9% con reintervenciones en el 10.4%(26). La conversión quirúrgica de emergencia o el ACV periprocedimiento fueron raros (0.6% y 3.1%, respectivamente) mientras que el promedio de sobrevida fue del 88% en un seguimiento promedio de 20 meses. Un segundo meta análisis analizó 1304 pacientes sometidos a TEVAR para disecciones aórticas aguda de Tipo B con un éxito técnico >99% y una mortalidad a los 30 días de 2.6%(27). En el seguimiento tardío, la trombosis de la falsa luz se documentó en el 92.9% de los pacientes y la conversión quirúrgica se requirió en el 0.8% de los casos, con una reintervención endovascular llevada a cabo en el 1.6% de los pacientes; la extensión retrógrada dentro de la aorta ascendente y las complicaciones neurológicas se informaron en el 0.4% y en el 0.6%, respectivamente (27). Los pacientes considerados candidatos no apropiados para la reparación por medio de una cirugía convencional a cielo abierto, la sobrevida a 1 y 5 años fue del 74% y del 31% con TEVAR, comparado con 93% y 78% ($p<0.001$) para aque-

llos considerados buenos candidatos para cirugía abierta(28). Fue interesante la comparación entre el tratamiento endovascular de disección aórtica de Tipo B complicada con tratamiento médico de disecciones no complicadas de Tipo B en 56 pacientes con un seguimiento de 18.1 ± 16.9 meses, informándose resultados similares en ambos grupos, con mejor resultado a mediano plazo de la aorta torácica descendente en el grupo de la endoprótesis, sin paraplejía y ninguna diferencia en lo que respecta al promedio de supervivencia a los 5 años (86.3% en ambos grupos) (29).

DISECCION RETROGRADA TIPO A DE AORTA TORÁCICA (rATAD)

Sin embargo, TEVAR se asocia con complicaciones. Nuevas complicaciones –anteriormente inesperadas– han surgido como la endofuga, la migración del injerto, la separación de dispositivos, y la disección del Tipo A retrógrada de aorta torácica (rATAD). El registro multicéntrico europeo de 4.750 procedimientos estimó la incidencia de rATAD en% 1,33 con 25% de los casos asintomáticos (30); un solo centro informó recientemente una tasa 2,5% de rATAD (n=11, con 3 pacientes con Marfan) (31). Curiosamente, durante

la operación rATAD sobrevino en 2 pacientes, 2 horas después del procedimiento en un paciente, en una semana en un paciente, y en 7 pacientes después de un mes de TEVAR, de los cuales 8 fueron convertidos a cirugía abierta, mientras que 2 recibieron tratamiento médico(31). La cirugía abierta es el tratamiento de elección en un esfuerzo para hacer frente a tales complicaciones potencialmente fatales, sin embargo, la mortalidad relacionada con el procedimiento después de la cirugía rATAD se halla entre el 20% y 57% (30,31). Los mecanismos que causan rATAD después TEVAR todavía no están claros, la evidencia observacional sugiere que rATAD puede deberse a varias causas (relacionadas con el procedimiento, sobredistensión por el balón, asociadas a los dispositivos, la disección aórtica en desfavorable anatomía, y la progresión natural de la disección aórtica inicial). En cuanto a los factores relacionados con TEVAR, se cree que desde la primera lesión proximal desnuda se crea una fuerza radial hacia el exterior. Se sospecha que desde el primer *stent* libre que en forma pasiva se inclina en el arco de la aorta, puede causar tensión traumática a la pared y crear una entrada. La dilatación con balón después de TEVAR puede causar daño y extensión a la capa retrógrada interior. De hecho, la dilatación con balón adicional se realizó en 11 casos de rATAD (23%) (30). El sobredimensionamiento del *stent* al implantarlo en más del 20% en relación al diámetro

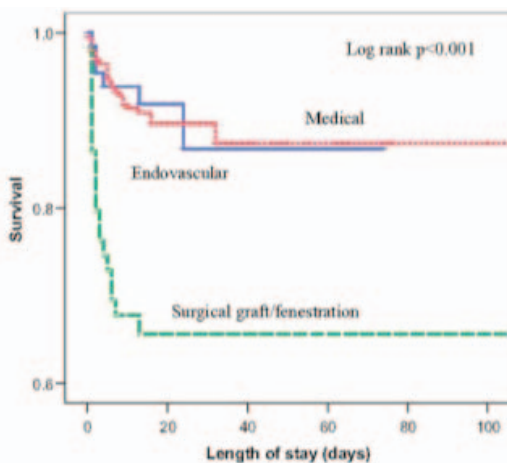


Figura 1. Comparación del tratamiento médico, quirúrgico y endovascular en pacientes con disección aórtica aguda Tipo B(20).

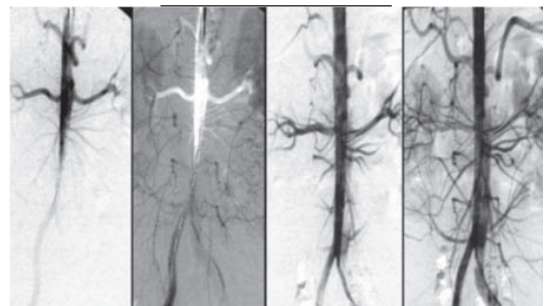


Figura 2. Mala perfusión distal de la aorta por disección Tipo B oclusiva. La colocación de la endoprótesis en la luz verdadera de la aorta descendente proximal restableció el flujo en el abdomen y las piernas.

de la zona de anclaje, también se considera un factor de riesgo para rATAD. Por último, la fragilidad real de la pared aórtica y la progresión de la enfermedad puede predisponer a rATAD como un signo de progresión de la enfermedad natural. Aún bajo tratamiento médico, la disección Tipo A se observó en 4 de 180(32) y en 5 de los 66 pacientes bajo tratamiento médico de la disección aguda de Tipo B(33).

DISECCIÓN AÓRTICA CRÓNICA TIPO B

La evolución de una disección aguda a una disección crónica consiste en el engrosamiento progresivo del colgajo de la íntima debido a la fibrosis. Además, más entradas en la íntima se informaron en la disección aórtica crónica Tipo B en comparación con la disección aguda. La tasa de crecimiento de la aor-

ta disecada crónica distal se estima entre 0,10 a 0,74 cm. por año, dependiendo en ambos casos del diámetro aórtico inicial y el estado de hipertensión(1,2,9). Desafortunadamente, la evolución a largo plazo de la terapia médica sola no es óptima, con una mortalidad del 50% informada a los 5 años y la expansión tardía de la falsa luz en estos pacientes es del 20% a 50% en 4 años(1,2,9,34). Para que ocurra expansión de la falsa luz, un diámetro inicial de más de 4 cm. y la perfusión persistente de la falsa luz, fueron predictores de la rotura aórtica o la migración retrógrada de la disección a la aorta ascendente(1,2,9,35).

La trombosis espontánea de la falsa luz ha sido identificada en <4% de los pacientes(36); por lo tanto, TEVAR debe ser considerado cuando el diámetro aórtico supera los 55 mm., en el dolor torácico permanente, o en caso de hipertensión no controlada y el rápido crecimiento del aneurisma disecante

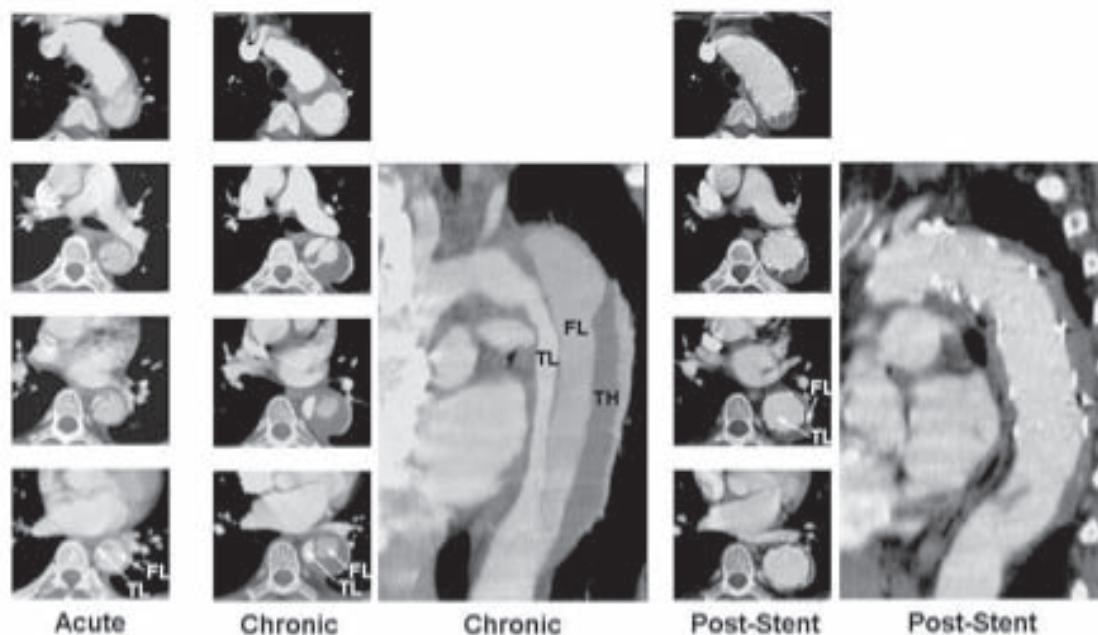


Figura 3. Disección de Tipo B en un hombre de 48 años de edad, debe tenerse en cuenta la obstrucción dinámica de la luz verdadera (TL) en la fase aguda. En la fase crónica todavía hay una perfusión parcial de la falsa luz con trombosis parcial adicional. Después de la colocación de la endoprótesis a través de la entrada torácica proximal, la luz verdadera de la aorta torácica en su totalidad se reconstruye con el tiempo, con "curación" completa de la pared aórtica disecada y la reducción de la falsa luz completamente (FL).(TH: trombos).

(> 1 cm/año)(Figura 3). Nuestro grupo evaluó prospectivamente TEVAR electiva en 12 pacientes con disección crónica Tipo B y se compararon los resultados con 12 controles quirúrgicos. El cierre de entrada proximal y trombosis completa de la falsa luz a los 3 meses se lograron en todos los pacientes. El tratamiento con endoprótesis no dio lugar a morbilidad o mortalidad, mientras que el tratamiento quirúrgico dio como resultado 4 muertes (33%, $p=0,04$) y 5 eventos adversos (42%, $p=0,04$) (7), y fue confirmado por observaciones similares(37,38) (Tabla 3).

Si el uso profiláctico de TEVAR en pacientes con disecciones aórticas Tipo B crónicas es superior al tratamiento médico solo, se evaluó en el estudio prospectivo, aleatorizado, controlado INSTEAD (*The Investigation of STEnt graft un Aortic Dissection*)(39). De 140 pacientes en situación clínica estable al menos 2 semanas después de la disección, fueron sometidos aleatoriamente a colocación electiva de endoprótesis, además de la terapia médica óptima (n=72) o la terapia médica óptima sola (n=68). No hubo diferencias en todas las causas de las muertes, con una tasa de supervivencia a 2 años acumulados de $95,5 \pm 2,5\%$ con la terapia médica óptima frente a $88,9 \pm 3,7\%$ con TEVAR ($p=0,15$) (Figura 4). Por otra parte, la tasa de mortalidad relacionada con aorta no fue diferente (2,9% vs 5,6%, $p=0,68$),

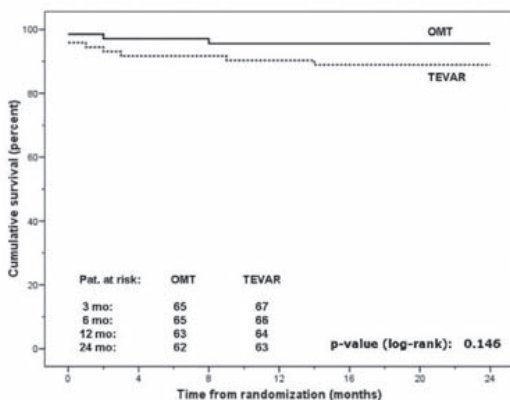


Figura 4. La supervivencia acumulada en los 24 meses después de la randomización (OMT: terapia médica óptima, REVAR: reparación endovascular de aorta torácica) [39].

y el riesgo para el punto final combinado de muerte relacionada con la aorta y la progresión fue similar ($p=0,65$). La remodelación de la aorta (con recuperación del lumen verdadero y la trombosis de la falsa luz torácica) se produjeron en el 91,3% de los pacientes con TEVAR frente a 19,4% de los que recibieron tratamiento médico ($p<0,001$), lo que sugiere la remodelación aórtica en curso. La mortalidad inicial (30 días) es del 10% o menos con el tratamiento médico en la disección Tipo B aguda no complicada(1,2,9,13), y los datos del ensayo INSTEAD no sugieren ninguna ventaja pronóstica de TEVAR en 2 años, en comparación con la terapia de control médico sin complicaciones de la disección crónica Tipo B, lo que sugiere que TEVAR debe reservarse para los casos complicados de disección aguda o crónica de aorta torácica descendente, o cuando el tratamiento médico fracasa.

MOMENTO DE LA REPARACIÓN ENDOVASCULAR

El momento óptimo para la intervención endovascular de las disecciones de Tipo B sigue siendo controvertido. Bortone et al. en 2002, defiende una intervención inmediata en las dos semanas del diagnóstico inicial; la colocación de la endoprótesis fue exitosa en todos los pacientes derivados de la intervención en las primeras dos semanas(40). Una alta tasa de remodelado inverso es probable

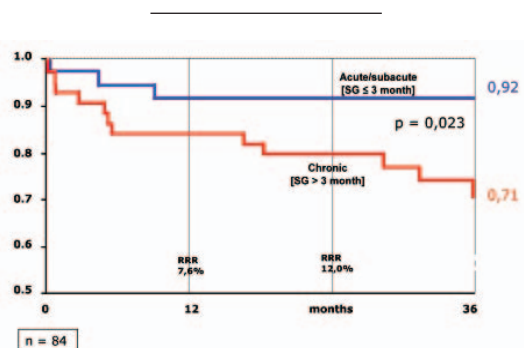


Figura 5. Impacto del tiempo de tratamiento en la supervivencia libre de eventos en pacientes con disección aórtica aguda (propios resultados).

cuando el paciente es tratado tiempo después del desarrollo del *flap* de disección (Figura 5). Con la progresión del tiempo, la disección del colgajo se vuelve más fibroso, denso, y maduro, es decir, menos complaciente para TEVAR. Shimono et al. informaron que la obliteración total y la resolución de la falsa luz después del tratamiento con endoprótesis vascular se logra con más frecuencia en los pacientes con disección aórtica aguda en comparación con los pacientes con disección aórtica crónica (70% vs 38,5%) (41). Por el contrario, otros han obtenido mayores tasas de mortalidad en los pacientes con disección aórtica aguda Tipo B (42-44). Los cambios morfológicos de la membrana inicialmente frágiles de la disección a una membrana fibrosa y más estable, aparentemente en la fase crónica, son críticos para la reparación endovascular, lo que sugiere ser más seguro después de un mínimo de cuatro semanas del inicio de la disección aórtica, pero antes de la fase crónica (45). Además, el estado clínico más estable de los pacientes en la fase crónica de la disección aórtica puede ser un factor determinante de una mejor supervivencia después de TEVAR. En realidad, debido a la falta de datos prospectivos aleatorizados que compararon la intervención inmediata y retrasada en varias series clínicas y anatómicas, no se ha emitido recomendación general con respecto a la periodicidad del tratamiento endovascular hasta la fecha; evidencias observacionales, sin embargo, pueden favorecer una intervención precoz en la ventana de la plasticidad de aorta, cuando esté justificado por una baja tasa de complicaciones.

Conflicto de intereses: El autor declara que no tiene ningún interés comercial, financiero ni de propiedad en cualquiera de los productos ni en las compañías que se describen en este artículo.

BIBLIOGRAFÍA

- Hagan, PG, Nienaber CA, Isselbacher EM, et al. The International Registry of Acute Aortic Dissection (IRAD). JAMA 2000; 283:897-903.
- Erbel R, Alfonso F, Boileau C, et al. Diagnosis and management of aortic dissection. Eur Heart J 2001; 22:1642-1681.
- Clouse WD, Hatlett JW, Schaff HV, et al. Acute aortic dissection: populationbased incidence compared with degenerative aortic aneurysm rupture. Mayo Clin Proc 2004; 79(2):176-180.
- Kodolitsch Y, Schwartz AG, Nienaber CA. Clinical prediction of acute aortic dissection. Arch Intern Med 2000; 160:2977-2982.
- Estrera AL, Miller CC, Safi H, et al. Outcomes of medical management of acute type B aortic dissection. Circulation 2006; 114 [suppl I]: 384-389.
- Suzuki T, Mehta RH, Ince H, et al. Clinical profiles and outcomes of acute type B aortic dissection in the current era: lessons from the International Registry of Aortic Dissection (IRAD). Circulation 2003; 108(suppl II):II 312 II 317.
- Nienaber CA, Fattori R, Lund G, et al. Nonsurgical reconstruction of thoracic aortic dissection by stent-graft placement. N Engl J Med 1999; 340:1539-1545.
- Nienaber CA, Ince H, Weber F, et al. Emergency stent-graft placement in thoracic aortic dissection and evolving rupture. J Card Surg 2003; 18:464-470.
- Svensson LG, Kouchoukos NF, Miller DC, et al. Expert consensus document on the treatment of descending thoracic aortic disease using endovascular stent-grafts. Ann Thorac Surg 2008; 85:S1-41.
- Diethrich EB, Ghazoul M, Wheatley GH, et al. Surgical correction of ascending type a thoracic aortic dissection: simultaneous endoluminal exclusion of the arch and distal aorta. J Endovasc Ther 2005; 12(6):660-666.
- Eggebrecht H, Nienaber CA, Neuhäuser M, et al. Endovascular stent-graft placement in aortic dissection: a meta-analysis. Eur Heart J 2006; 27:489-98.
- Kodama K, Nishigami K, Sakamoto T, et al. Tight heart rate control reduces secondary adverse events in patients with type B acute aortic dissection. Circulation 2008; 118[suppl 1]:S167-S170.
- Tsai TT, Fattori R, Trimarchi S, et al. Long-term survival in patients with type B acute aortic dissection: Insight from the International Registry of Acute Aortic Dissection. Circulation 2006; 114:2226-2231.
- Tsai TT, Evangelista A, Nienaber CA, et al. Partial thrombosis of the false lumen in patients with acute type B aortic dissection. N Engl J Med 2007; 357:349-359.
- Tang DG, Dake MD. TEVAR for acute uncomplicated aortic dissection: immediate repair versus medical therapy. Semin Vasc Surg 2009; 22:145-151. Overview about TEVAR for uncomplicated acute aortic dissection.
- Svensson LG, Crawford ES, Hess KR, et al. Variables predictive of outcome in 832 patients undergoing repairs of the descending thoracic aorta. Chest 1993; 104(4):1248-1253.
- Miller DC, Mitchell RS, Oyer PS, et al. Independent determinants of operative mortality for patients with

aortic dissection. *Circulation* 1984; 70(Suppl 1):I-153-164.

18. Trimarchi S, Nienaber CA, Rampoldi V, et al. Role and Results of surgery in acute type B aortic dissection: insights from the International Registry of Acute Aortic Dissection (IRAD). *Circulation* 2006; 114(1 suppl):I357-364.

19. Bozinovski J, Coselli JS. Outcomes and survival in surgical treatment of descending thoracic aorta with acute dissection. *Ann Thorac Surg* 2008; 85:965-971.

20. Fattori R, Tsai TT, Myrmet T, et al. Complicated acute type B dissection: is surgery still the best option? *J Am Coll Cardiol Interv* 2008; 1:395-402.

21. Conrad MF, Crawford RS, Kwolek CJ, et al. Aortic remodeling after endovascular repair of acute complicated type B aortic dissection. *J Vasc Surg* 2009; 50:510-517.

22. Nienaber CA, Kische S, Zeller T, et al. Provisional extension to induce complete attachment after stent-graft placement in type B aortic dissection: the PETTICOAT concept. *J Endovasc Ther* 2006; 13:738-746.

23. Alves CMR, da Fonseca JHP, de Souza JAM, et al. Endovascular treatment of type B aortic dissection: the challenge of late success. *Ann Thorac Surg* 2009; 87:1360-1365.

24. Khojinezhad A, Donayre CE, Omari BO, et al. Midterm results of endovascular treatment of complicated acute type B aortic dissection. *J Thorac Cardiovasc Surg* 2009; 138:625-631.

25. Describes mid-term outcomes after TEVAR for complicated type B aortic dissection.

26. Verhoye JP, Miller DC, Sze D, et al. Complicated acute type B aortic dissection: midterm results of emergency endovascular stent-grafting. *J Thorac Cardiovasc Surg* 2008; 136:424-430.

27. Parker JD, Golledge J. Outcome of endovascular treatment of acute type B aortic dissection. *Ann Thorac Surg* 2008; 86:1707-1712.

28. Xiong J, Jiang B, Guo W, et al. Endovascular stent graft placement in patients with type B aortic dissection: A meta-analysis in China. *J Thorac Cardiovasc Surg* 2009; 138:865-872.

29. Large meta-analysis about TEVAR in type B aortic dissection.

30. Demers P, Miller DC, Mitchell RS, et al. Midterm results of endovascular repair of descending thoracic aortic aneurysms with first-generation stent-grafts. *J Thorac Cardiovasc Surg* 2004; 127:664-673.

31. Dialeto G, Cocino FE, Scognamiglio G, et al. Treatment of type B aortic dissection: endoluminal repair or conventional medical therapy? *Eur J Cardiothorac Surg* 2005; 27:826-830.

32. Eggebrecht H, Thomson M, Rousseau H, et al. European Registry on Endovascular Aortic Repair Complications. Retrograde ascending aortic dissection during or after thoracic aortic stent graft placement:

insight from the European registry on endovascular aortic repair complications. *Circulation* 2009; 120(11Suppl):S276-281.

33. Registry with data on retrograde type A aortic dissection after TEVAR for type B dissection.

34. Dong ZH, Fu WG, Wang YQ, et al. Retrograde type A aortic dissection after endovascular stent graft placement for treatment of type B dissection. *Circulation* 2009; 119:735-741.

35. Novel data on retrograde type A aortic dissection after TEVAR for type B dissection.

36. Hata M, Sezai A, Niino T, et al. Prognosis for patients with type B acute aortic dissection: risk analysis of early death and requirement for elective surgery. *Circ J* 2007; 71:1279-1282.

37. Winnerkvist A, Lockowandt U, Rasmussen E, et al. A prospective study of medically treated acute type B aortic dissection. *Eur J Vasc Endovasc Surg* 2006; 32:356-357.

38. Neya K, Omoto R, Kyo S, et al. Outcome of Stanford type B acute aortic dissection. *Circulation* 1992; 86(Suppl II):III-II7.

39. Kato M, Bai H, Sato K, et al. Determining surgical indications for acute type B dissection based on enlargement of aortic diameter during the chronic phase. *Circulation* 1995; 92(Suppl):II 107-112.

40. Erbel R, Oelert H, Meyer J, et al. Effect of medical and surgical therapy on aortic dissection evaluated by transesophageal echocardiography. Implications for prognosis and therapy. The European Cooperative Study on Echocardiography. *Circulation* 1993; 87:1604-1615.

41. Kato N, Hirano T, Shimono T, et al. Treatment of chronic aortic dissection by transluminal endovascular stent-graft placement: preliminary results. *J Vasc Interv Radiol* 2001; 12:835-840.

42. Kim U, Hong SJ, Kim J, et al. Intermediate and long-term outcomes of endoluminal stent-graft repair in patients with chronic type B aortic dissection. *J Endovasc Ther* 2009; 16:42-47.

43. Describes long-term outcomes of TEVAR for complicated chronic type B aortic dissection.

44. Nienaber CA, Rousseau H, Eggebrecht H, et al. Randomized comparison of strategies for type B aortic dissection. The Investigation of STent grafts in aortic dissection (INSTEAD) trial. *Circulation* 2009; 120:2519-2528.

45. First trial comparing TEVAR and medical treatment alone for uncomplicated chronic type B aortic dissection.

46. Bortone AS, Schena S, D'Agostino D, et al. Immediate versus delayed endovascular treatment of post-traumatic aortic pseudoaneurysms and type B dissections: retrospective analysis and premises to the upcoming European trial. *Circulation* 2002; 106:234-240.

47. Shimono T, Kato N, Yasuda F, et al. Transluminal stent-graft placements for the treatments of acute onset and chronic aortic dissections. *Circulation* 2002; 106:1241-1247.

48. Eggebrecht H, Herold U, Kuhnt O, et al. Endovascular stent-graft treatment of aortic dissection: determinants of post-interventional outcome. *Eur Heart J* 2005; 26:489-497.
49. Guangqi C, Xiaoxi L, Wei C, et al. Endovascular repair of Stanford type B aortic dissection: early and midterm outcome of 121 cases. *Eur J Vasc Endovasc Surg* 2009; 38(4):422-426.
50. Jing QM, Han YL, Wang XZ, et al. Endovascular stent-grafts for acute and chronic type B aortic dissection: comparison of clinical outcomes. *Chin Med J* 2008; 121(22):2213-2217.
51. Kato N, Hirano T, Ishida M, et al. Acute and contained rupture of the descending thoracic aorta: treatment with endovascular stent-grafts. *J Vasc Surg* 2003; 37:100-105.
52. Bortone AS, De Cillis E, D'Agostino D, et al. Treatment of thoracic aortic disease. Four years of experience. *Circulation* 2004; 110(suppl II):II-262-267.
53. Eggebrecht H, Nienaber CA, Neuhäuser M, et al. Endovascular stent-graft placement in aortic dissection – a meta-analysis. *Eur Heart J* 2006; 27(4):489-498.
54. Xu S, Huang F, Yang J, et al. Endovascular repair of acute type B aortic dissection: early and mid-term results. *J Vasc Surg* 2006; 43(6):1090-1095.
55. Szeto WY, McGarvey M, Pochettino A, et al. Results of a new surgical paradigm: endovascular repair for acute complicated type B aortic dissection. *Ann Thorac Surg* 2008; 86:87-94.
56. Parsa CJ, Schroder JN, Daneshmand MA, et al. Midterm results for endovascular repair of complicated acute and chronic type B aortic dissection. *Ann Thorac Surg* 2010; 89:97-104.
57. Describes outcomes of TEVAR for complicated acute and chronic type B aortic dissection.