

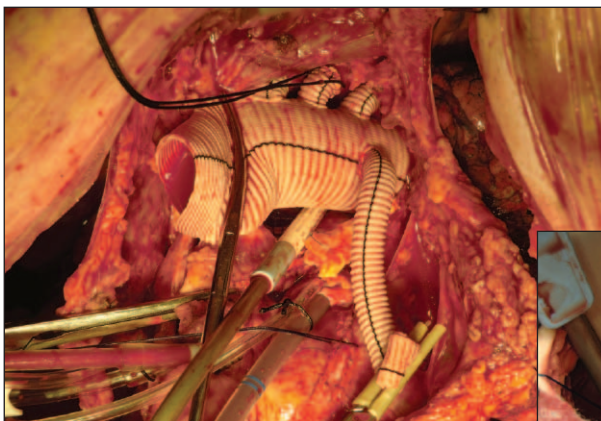
IMÁGENES DEL CASO ANTERIOR

► ¿QUÉ HARÍA USTED?

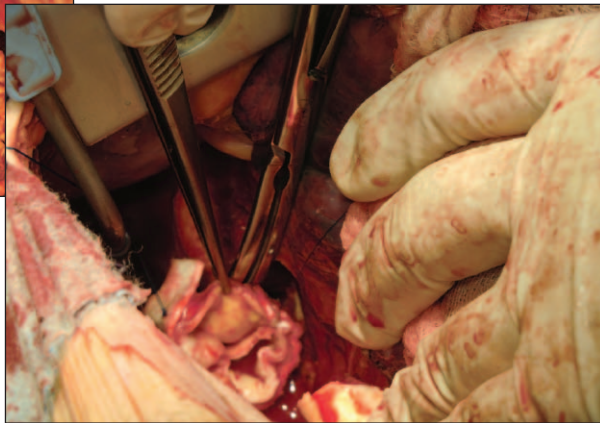
Caso presentado en el número anterior: Volumen 9, Número 1, Enero - Abril 2011, Página 3.

www.caccv.org.ar/raccv

Agradecemos al Dr. Ricardo Gustavo Marenchino por su aporte científico.



Arco completo



Cabo distal

Se realizó reemplazo total del arco aórtico con prótesis de cuatro ramas con *bypass* termino-terminal a cada uno de los vasos del cuello, con anastomosis proximal protesico protésica (al Bentall previo) y anastomosis distal en aorta descendente al ras del diafragma dejando fenestrando a distal, dejando flujo en ambas luces para perfusión de las vísceras.

Se perfundió con doble canulación subclavia y femoral. El reemplazo se hizo con perfusión anterógrada de los vasos de cuello continua, excepto por interrupción durante 6 minutos del flujo de CII.

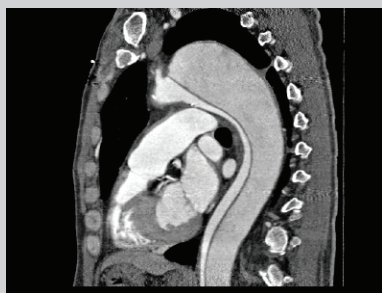
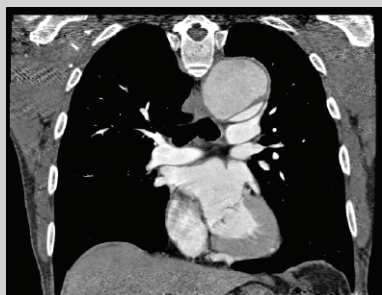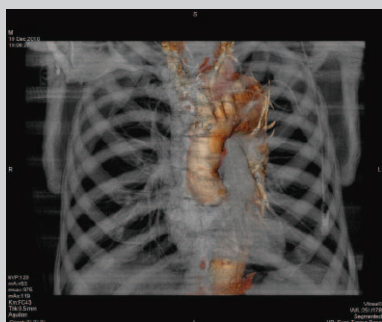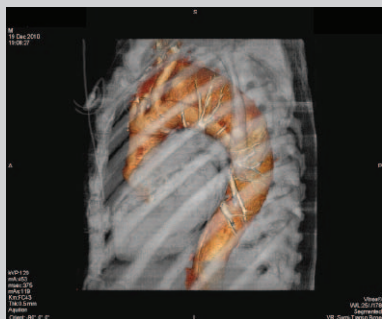
El procedimiento se realizó a través de una toracotomía bilateral (Clamshell).

La evolución post-operatoria fue aceptable con un sangrado post-operatorio total de 440 cc. El paciente se extuba la tarde de la cirugía con buena mecánica respiratoria.

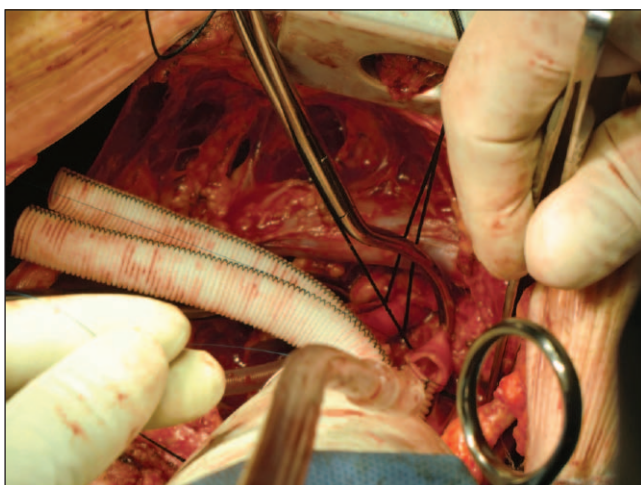
Complicación post-operatoria: reintubación por neumonía bilateral 72 horas post-operatorias, lo cual requiere reintubación, antibióticos y lavado bronco-alveolar.

Al 3er. día post-reintubación se realiza traqueotomía percutánea para facilitar el manejo del proceso. La evolución final es exitosa.

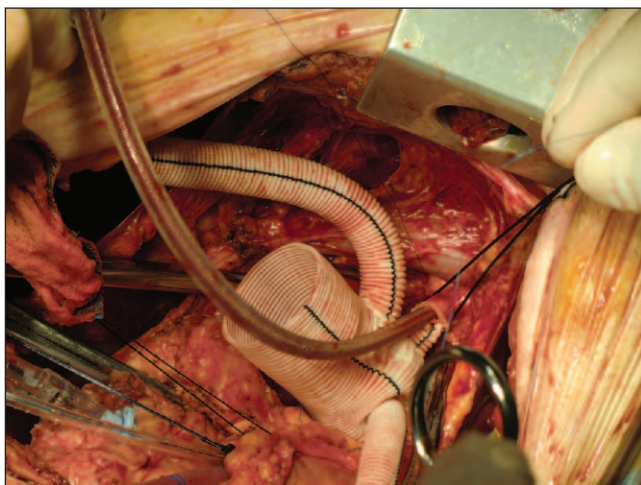
Este caso resulta de interés ya que permite discutir varios puntos: ¿por qué no cirugía endovascular con *debranching* anatómico?; ¿por qué no *debranching* extra-anatómico?; desventajas de las endoprótesis en las disecciones crónicas; técnicas de perfusión cerebral en los reemplazos del arco y abordaje quirúrgico del arco; entre otros.



Imágenes de la presentación del caso en el Volumen 9, Número 3.



Subclavia izquierda



Carotida izquierda

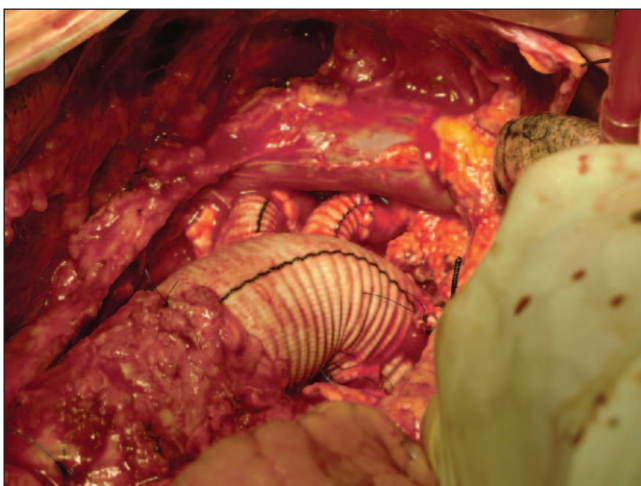

Imagen final