

ANEURISMA DE AORTA ASCENDENTE TRATAMIENTO QUIRÚRGICO

Ascending aortic aneurysm. Surgical treatment

Las imágenes corresponden a un aneurisma de aorta ascendente y su variante de tratamiento quirúrgico, en una paciente de 62 años, fumadora inveterada, cuyos síntomas referidos fueron: tos, disnea progresiva y dolor retroesternal irradiado a espalda de 1 año de evolución. Al realizarle una radiografía de tórax como parte del estudio inicial, se observó ensanchamiento mediastinal, motivo por el cual se realiza angio TAC (*figura 1A*) y se confirma ensanchamiento de aorta ascendente de 75 mm; en la figura 1B, se muestra reconstrucción en 3D. En ecocardiograma transtorácico: aorta trivalva, no trastorno de contractilidad, DTDVI: 52mm, FEVI: 69%, jet de insuficiencia aortica trivial, se confirma dilatación de aorta ascendente de 73 mm, coronarias normales.

Se decide tratamiento quirúrgico, y al realizar apertura esternal, se confirma el diagnóstico (*figura 2*) de aneurisma de aorta ascendente, con 76 mm de diámetro medido en el salón operatorio. Se decide resección del aneurisma desde aproximadamente unión sinotubular hasta 3 cm por debajo del cayado; al comprobarse competencia aórtica, se confirma escape trivial dado por dilatación anular con valvas intactas, se mide anillo aórtico en 32 mm, se decide colocar prótesis de dacrón de 28 mm interpuesta, de menor calibre para lograr con la anastomosis proximal, reducir el diámetro a nivel sinotubular y, por ende, reducir anillo valvular, eliminándose así el escape trivial. Realizada la anastomosis proximal, se comprueba función valvular sin escape (*figura 3*).

Tiempo de extracorpórea: 80 minutos y pinzamiento aórtico: 69 minutos. A la salida de parada cardíaca: espontáneo con ritmo sinusal.

Autores:

MSc.Dr. Yasser Colao Jimenez¹

Dr.C. Manuel Nafeh Abi-Rezk²

Dr. C. María Oslaida Agüero Martínez³

¹ Especialista en Cirugía Cardiovascular. Máster en Enfermedades Infecciosas. Profesor Instructor e investigador agregado.

² Doctor en Ciencias. Especialista en Cirugía Cardiovascular. Profesor Titular.

³ Doctor en Ciencias. Especialista en Anestesiología. Profesor Titular.

Hospital Hermanos Ameijeiras. Servicio de Cirugía Cardiovascular. La Habana, Cuba.

Correspondencia:

colaojimenez@gmail.com

yassercolao@infomed.sld.cu

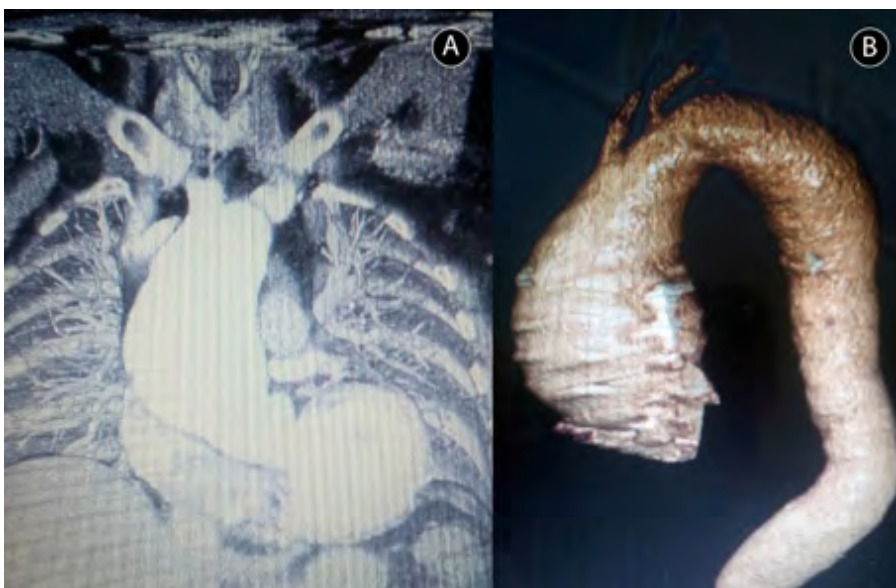


FIGURA 1. Aneurisma de aorta ascendente (angio TAC).

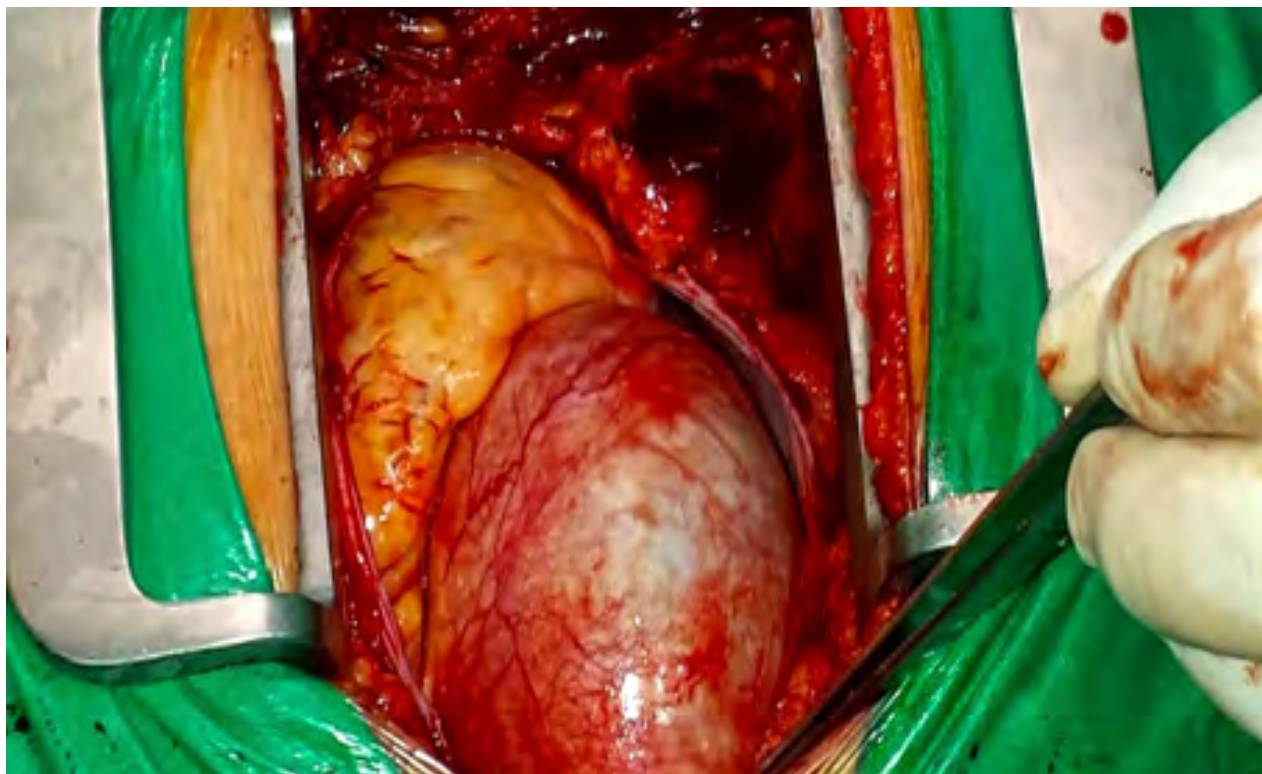


FIGURA 2. Exposición del aneurisma previa apertura esternal y pericárdica.

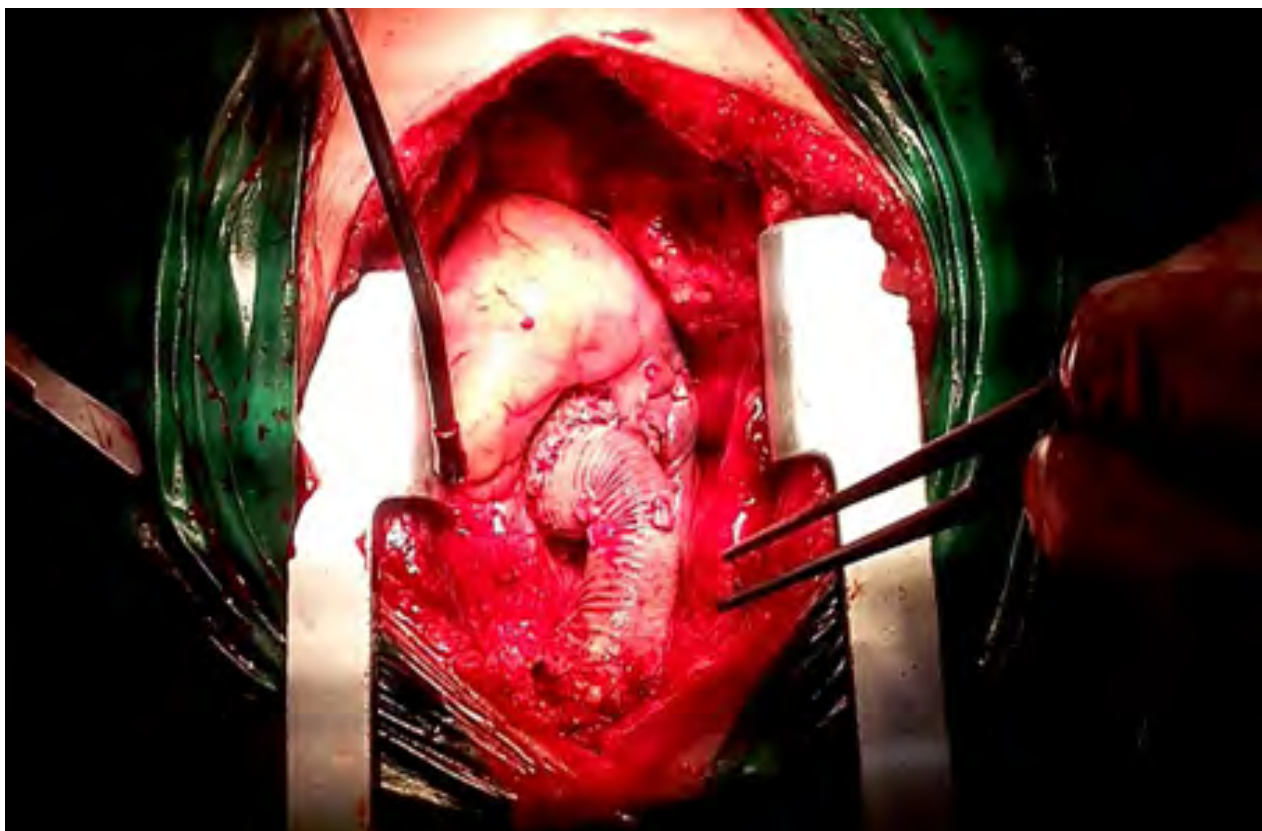


FIGURA 3. Resección de aneurisma e interposición de prótesis de dacrón.

Fuentes de financiación: No existen fuentes de financiamiento que no sean los autores.

Conflicto de intereses No existen conflictos de intereses.